Latvian Translation kindly supplied by:

Dr. Evija Elsberga & Dr. Maija Radzina

Pauls Stradins Clinical University Hospital

Institute of Diagnostic Radiology

Riga, Latvia

EFSUMB mēneša gadījums - JANVĀRIS

PET CT un CEUS sapludināšanas pielietojums mikroviļņu ablācijas vadīšanai kolorektālai metastāzei, kas nebija redzama CECT un B režīma ultraskaņā

B Stenberg, Freeman Hospital
MAF McNeill, Freeman Hospital
P Littler, Freeman Hospital

Ben Stenberg
Freeman Hospital
Freeman Road
Newcastle upon Tyne
NE7 7DN
Ben.stenberg@nuth.nhs.uk

Kopsavilkums

Gadījuma apraksts pacientam ar pozitronu emisijas tomogrāfijas (PET) pozitīvu solitāru kolorektālu aknu metastāzi, kuru nebija iespējams identificēt datortomogrāfijas izmeklējumā ar intravenozas kontrastvielas ievadi (CECT), kā arī ultraskaņā (US), līdz ar to ablācijai tika izmanota pozitronu emisijas datortomogrāfijas (PET CT) un ultraskaņas izmeklējuma ar intravenozu kontrasvielas ievadi (CEUS) sapludināšanas tehnoloģija.
79 gadus vecam vīrietim, kuram pirms diviem gadiem veica labās puses hemikolektomiju obturējošas *colon ascendens Duke* B tipa adenokarcinomas (T3N0) dēļ, veica kontroles CECT izmeklējumu. CECT izmeklējumā atklāja jaunu solitāru mezgliņu kreisās plaušas augšdaivā, taču citi veidojumi plaušās vai citos orgānos netika atrasti. Pēc tam veica PET CT

izmeklējumu, kur mezgliņš plaušās uzkrāja fludeoksiglikozi (FDG), kā arī negaidīti tika atklāts FDG krājošs veidojums aknās (1. attēls).
Pat retrospektīvi analizējot iepriekšējo CT izmeklējumu, šo veidojumu aknās nav iespējams ieraudzīt (2. attēls).
Pacientu apsprieda hepatobiliārā multidisciplinārā sēdē un nosprieda, ka veidojums būtu piemērots perkutānai ablācijai, ja to varētu vizualizēt, lai nodrošinātu precīzu mērķēšanu. Pacientam veica US izmeklējumu, lai izvērtētu, vai veidojums ir redzams un līdz ar to ārstējams ar mikroviļņu vai neatgriezenisku elektroporācijas (IRE) ablāciju US kontrolē.
Veidojums nebija redzams standarta B režīma US, līdz ar to veica CEUS izmeklējumu. Lai CEUS izmeklējumā varētu atklāt veidojumu, PET CT datus sapludināja ar reālā laika US attēliem, izmantojot *Epiq 7G* (*Philips Healthcare, Bothell, ASV*) un *PercuNav* sistēmu. Vietā, kur PET izmeklējumā bija redzams karstais punkts, skaidri iezīmējās gredzenveida kontrastvielu krājošs veidojums (3. attēls). Izskats atbilda metastāzei, citi veidojumi aknās netika atklāti.
Pacientam nozīmēja solitārās metastāzes ablāciju sapludināšanas/CEUS kontrolē. Tā kā pacientam bija pastāvīgs sirds stimulātors, IRE nebija piemērota, līdz ar to tika plānota mikroviļņu ablācija.
Atkārtoti US izmeklējumu sapludināja ar PET CT un sapludināšanas precizitāti apstiprināja ar CEUS, pēc kura sapludinātajā attēlā uzstādīja mērķi (4. attēls). Pēc tam sapludināto attēlu izmantoja ablācijas adatas vadīšanai veidojumā, kā arī veica CEUS izmeklējumu, lai pārliecinātos, ka adata ir pareizi pozicionēta pirms ablācijas veikšanas (5. attēls). Veidojumu ablēja 3 minūtes ar 120 vatiem un ceļu ablēja ar 100 vatiem 20 sekundes. Ablācijas zonā veidojas burbuļi, kas aizsedz adatu. Lai sekotu adatas gala pozīcijai un, ja nepieciešams, veiktu korekcijas, var izmantot adatas sekotāju (6. attēls). Kontroles CT izmeklējumā pēc viena mēneša, labajā aknu daivā redzama atbilstoši lokalizēta ablācijas zona (7. attēls).
Sapludināšanas US ir izcila tehnoloģija, lai kombinētu šķērsgriezuma izmeklējumu anatomiju, vielmaiņu un audu segmentāciju, turklāt tai ir priekšrocības - reālā laika attēlveidošana un kontrastvielas ievades iespēja.
Ar ultraskaņas sapludināšanas sistēmām ir iespējams bioptēt un/vai ārstēt veidojumus ultraskaņas kontrolē, kurus citādi būtu ļoti grūti, vai nebūtu iespējams lokalizēt, kā arī, ja nepieciešams, šo aprīkojumu ir iespējams izmantot operācijas zālē.

Attēli

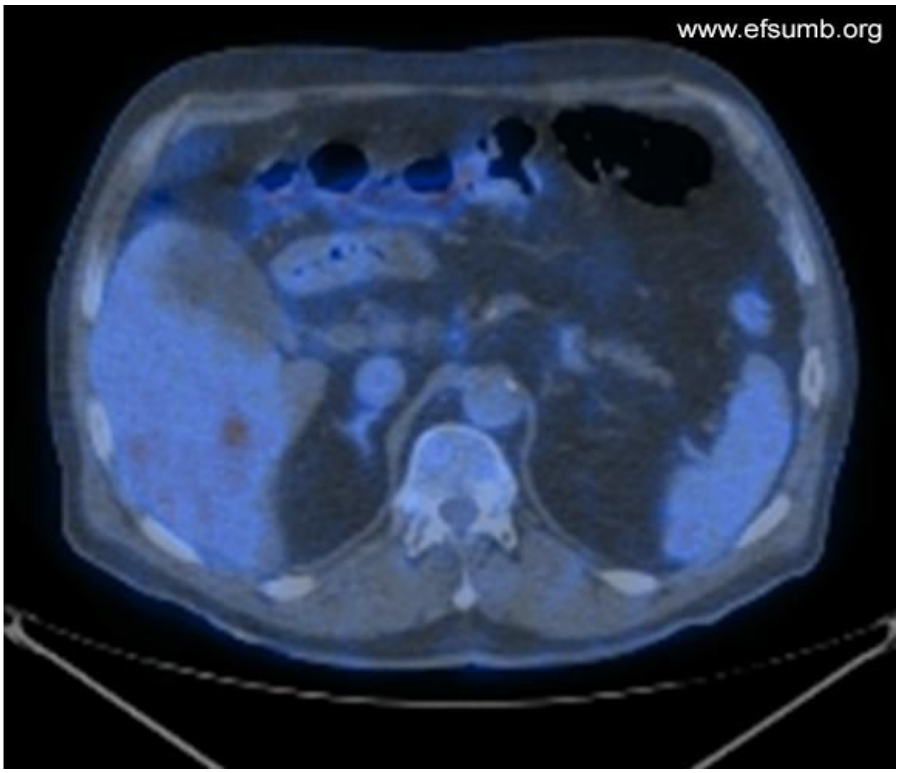

1. attēls
PET CT aksiāls vēdera griezums, kur labās aknu daivas apakšējā daļā redzams mazs FDG krājošs veidojums

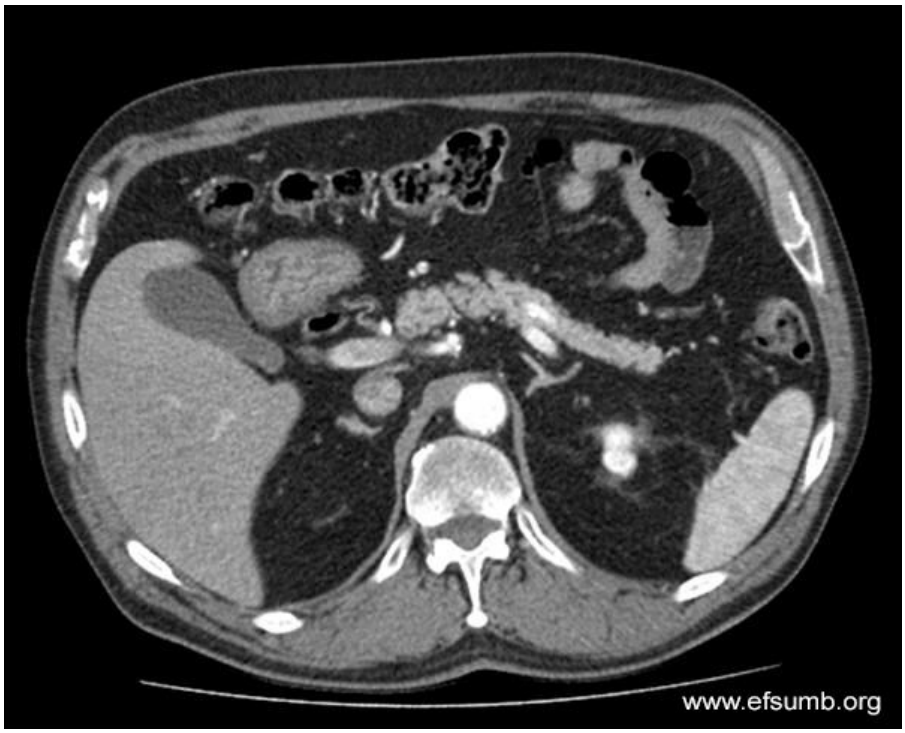

2. attēls

CT arteriālajā fāzē redzama aknu zona, kur lokalizēts PET pozitīvais veidojums

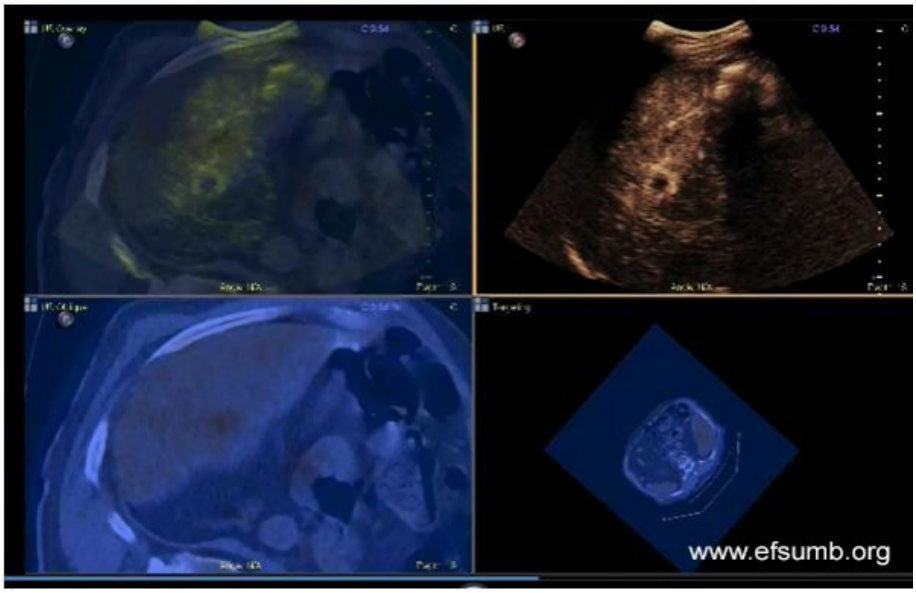

3. attēls

CEUS attēlā (augšējā labā rūts) redzams gredzenveida krājošs veidojums, kas lokalizēts, izmantojot PET (apakšējā kreisā rūts). Ir vērojama neliela nesakritība sapludinātajā attēlā

(augšējā kreisā rūts), kas rodas elpošanas dēļ, ietekmējot US attēlu, taču neietekmējot CT attēlu

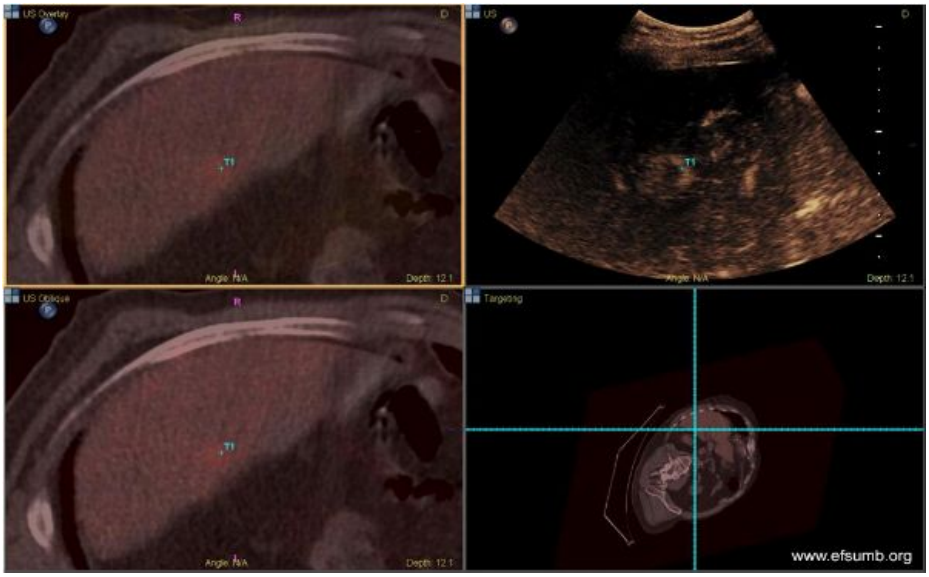

4. attēls

PET CT un US sapludināšana, lai pārbaudītu CEUS precizitāti, kā arī, lai nospraustu mērķi veidojumā (T1)

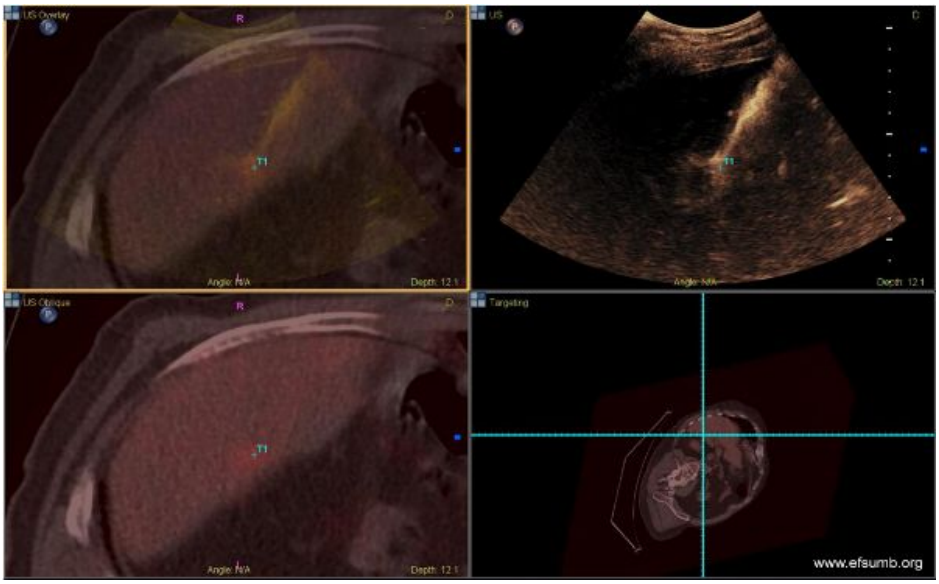

5. attēls

PET CT un US sapludināšana, kur redzama adatas pozīcija metastāzē

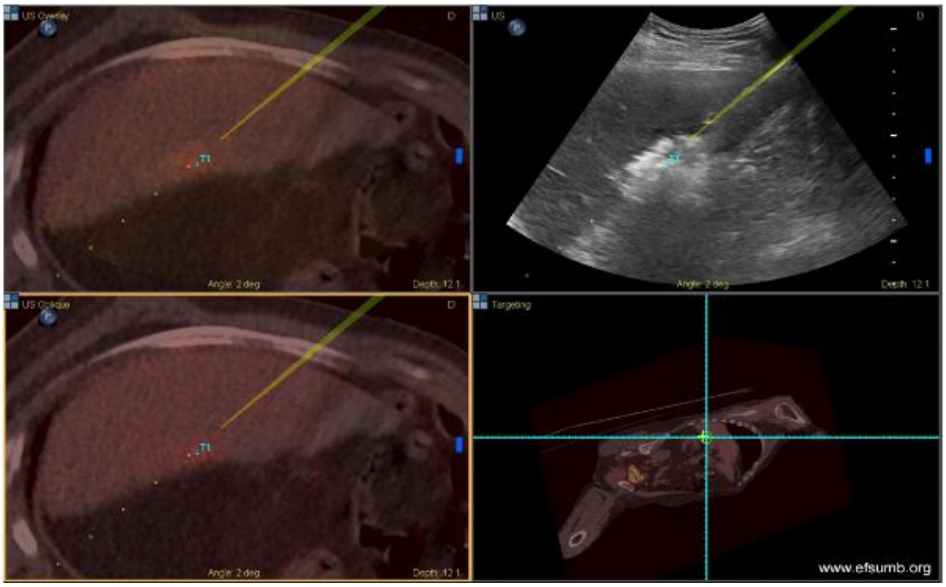

6. attēls

Adatas sekošana parāda adatas pozīciju (nepārtrauktā dzeltenā līnija) un oriģinālā mērķa (T1) pozīciju, neskatoties uz to, ka zona ir aizsegta ar gāzi

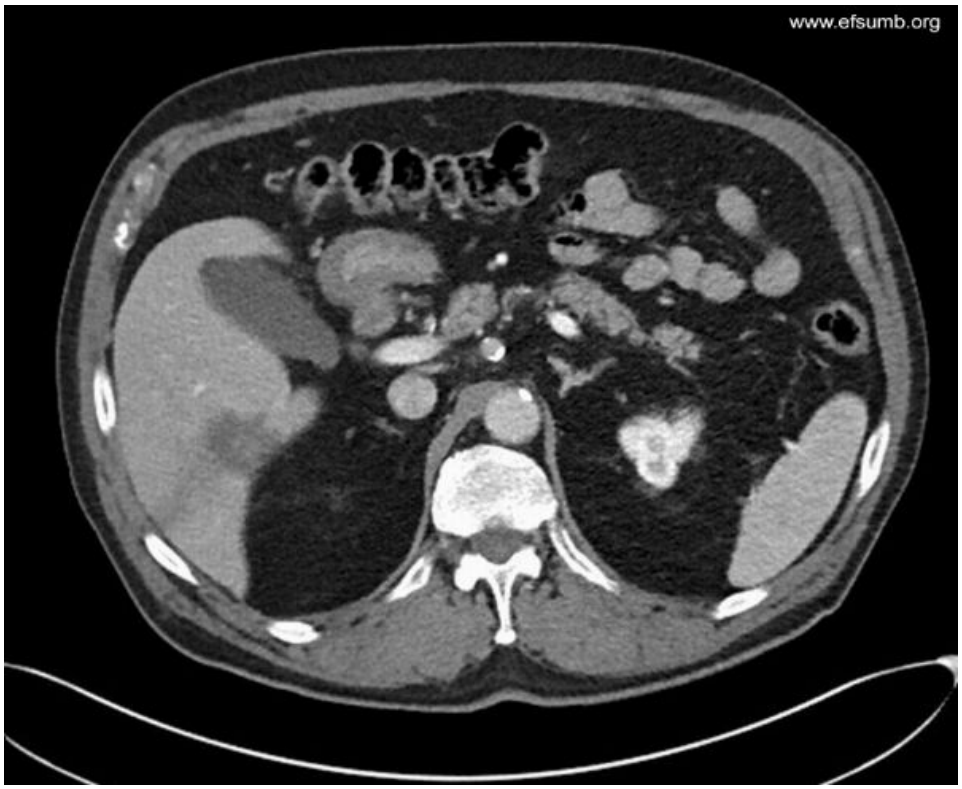

7. attēls

CT izmeklējumā pēc 1 mēneša redzama rēta pēc ārstēšanas